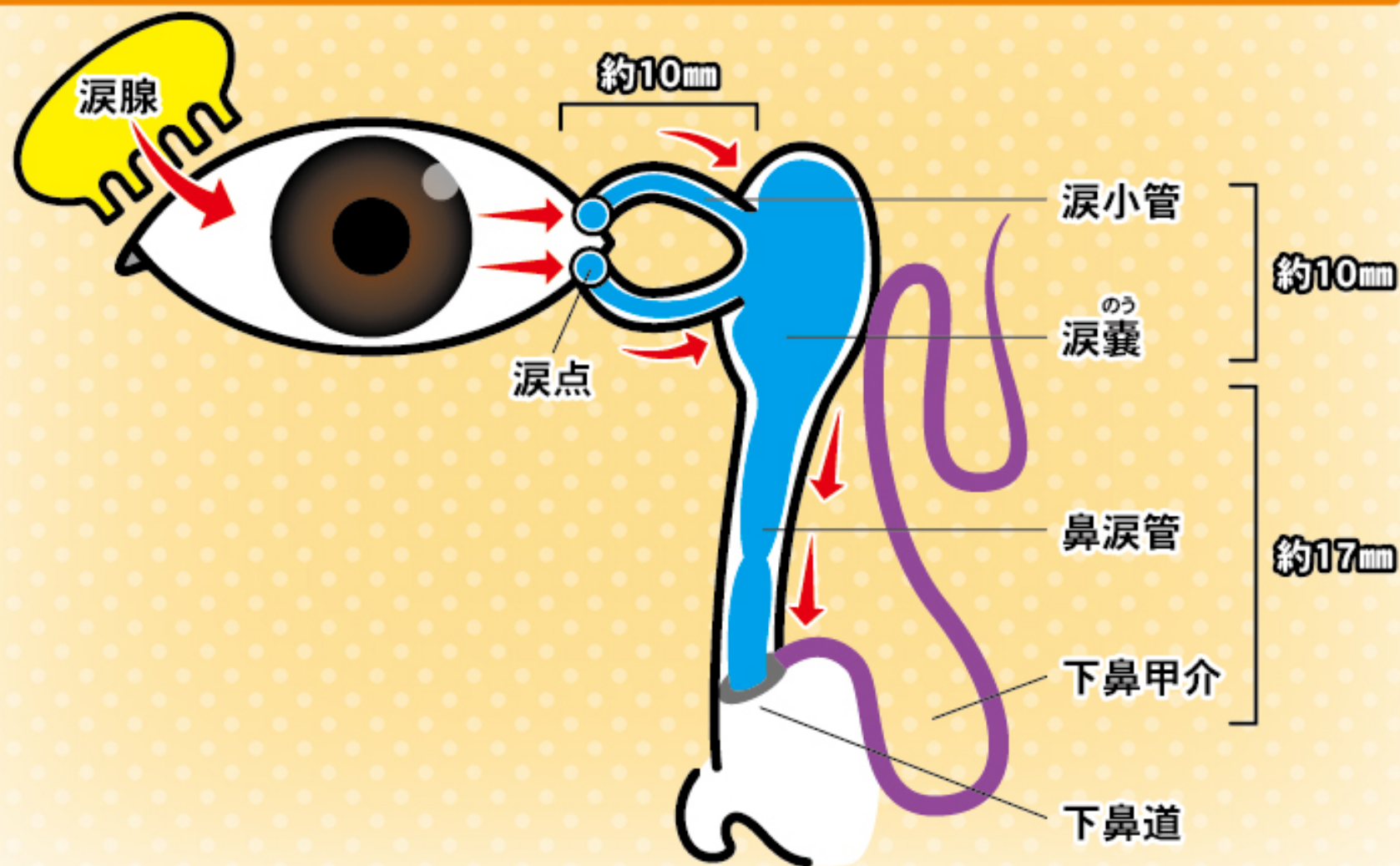
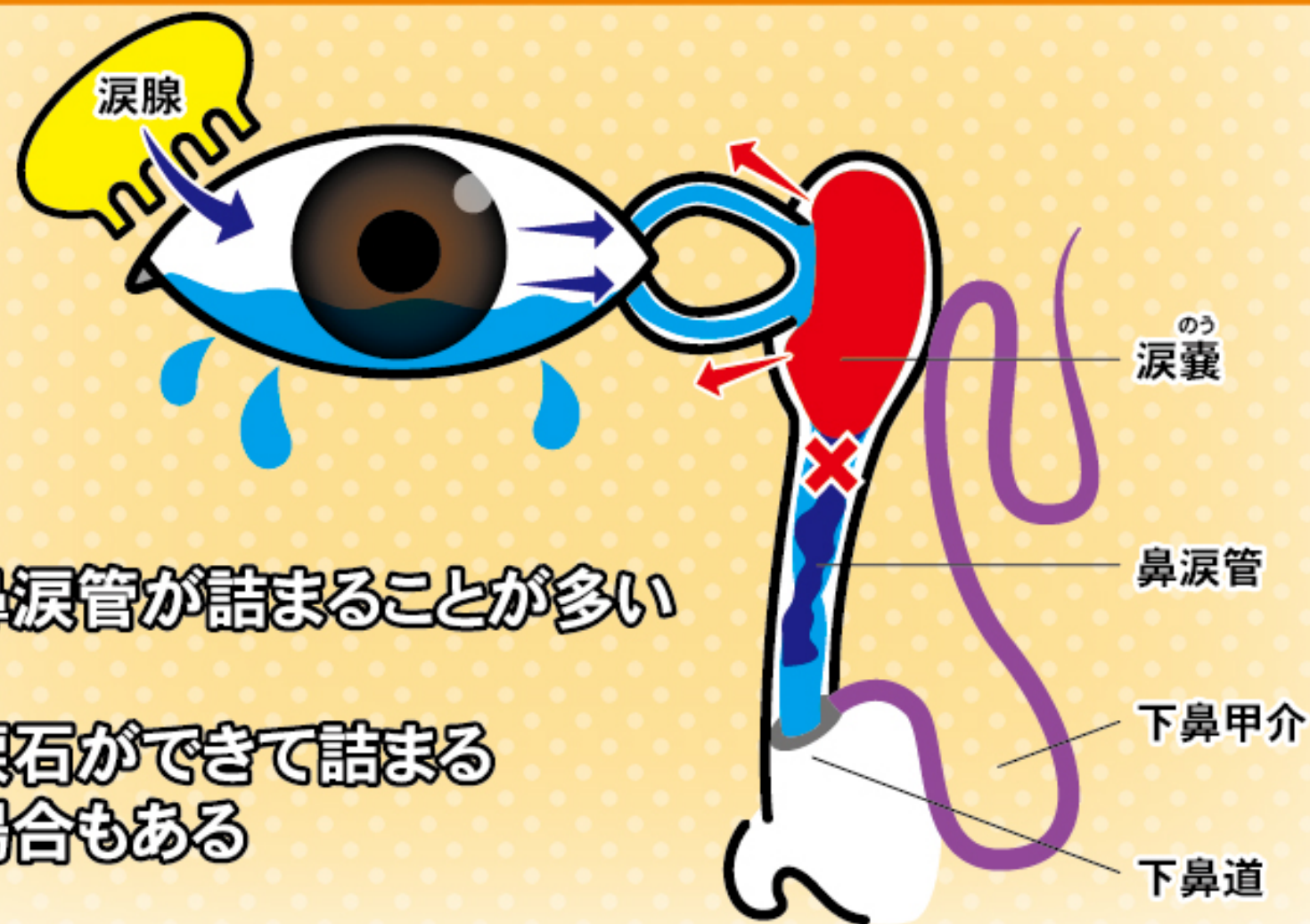


涙道閉塞症について

涙の通り道



へいそく 涙道閉塞症



- 鼻涙管が詰まることが多い
- 涙石ができて詰まる場合もある

涙道閉塞症の症状

- 流涙（涙があふれる）
- まぶたの皮膚が荒れる
- 目やに・膿うみが出る
- 目がかすむ
- 目の周りが赤く腫れる

流涙をきたす疾患

眼表面疾患 結膜炎 ドライアイ 異物混入 など

眼瞼疾患 逆さまつげ 眼瞼内反・外反 など

涙道閉塞・^{きょうさく}狭窄

〈先天性〉 鼻涙管開口部の形成不全

〈後天性〉 涙点閉鎖 涙小管閉塞 鼻涙管閉塞
など

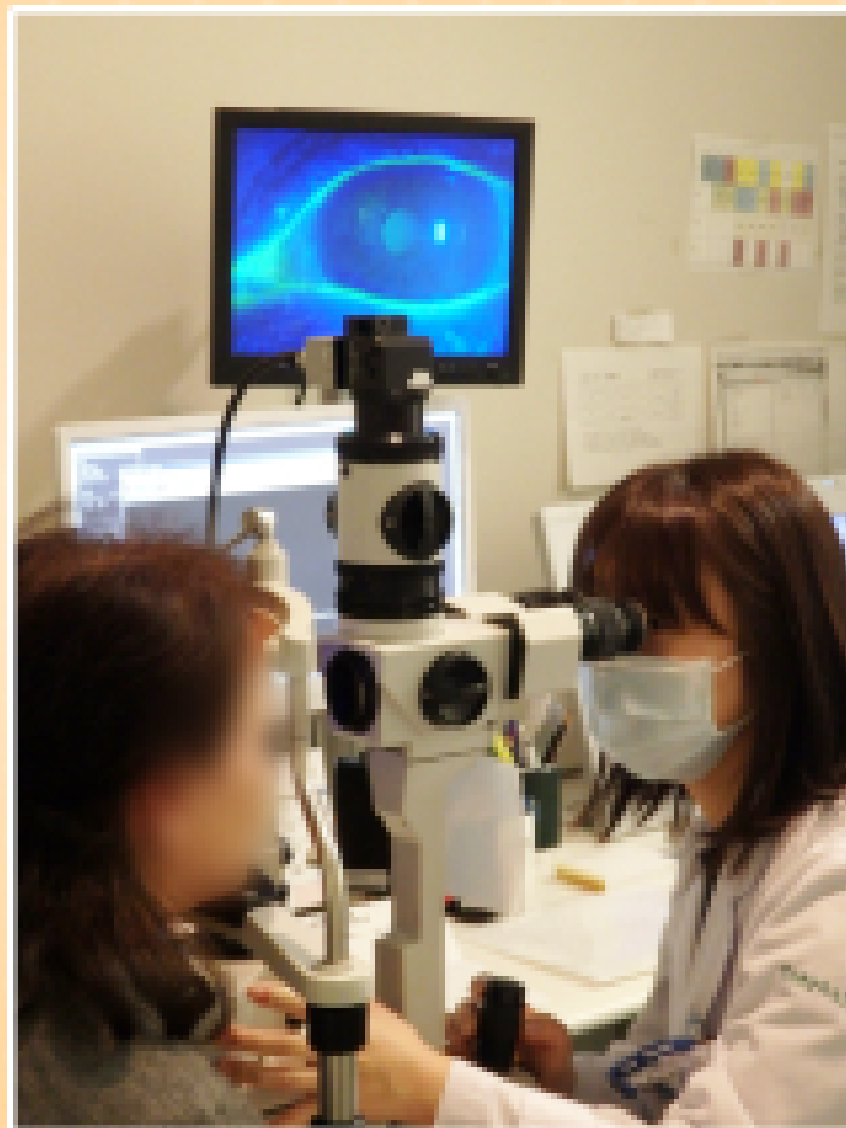涙道閉塞症の原因

- 原因不明が最多（高齢女性に多い）
- 流行性角結膜炎などの目の炎症
- 目の外傷・腫瘍
- 副鼻腔炎手術後の鼻や副鼻腔の疾患
- TS1などの抗がん剤使用

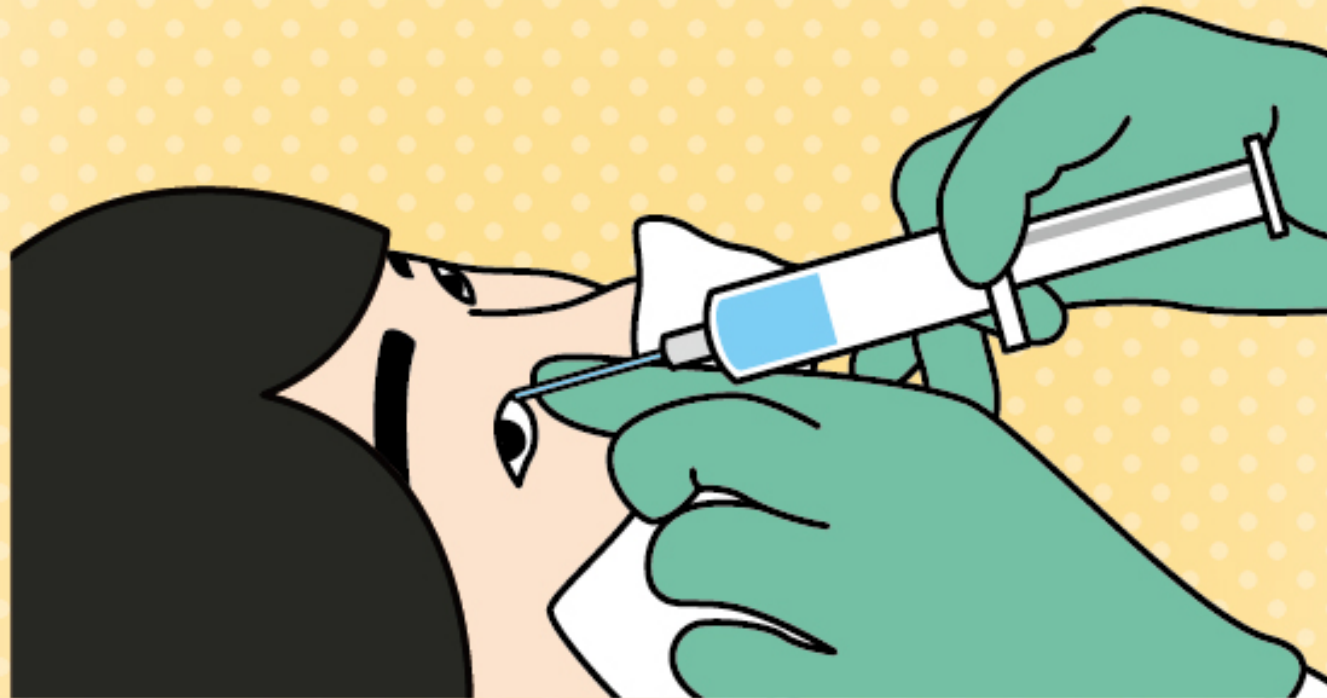涙道閉塞症の検査

- さいげき細隙灯顕微鏡検査
- 通水検査
- 涙道造影検査(エックス線・CT)
- 涙道内視鏡検査

細隙灯顕微鏡検査

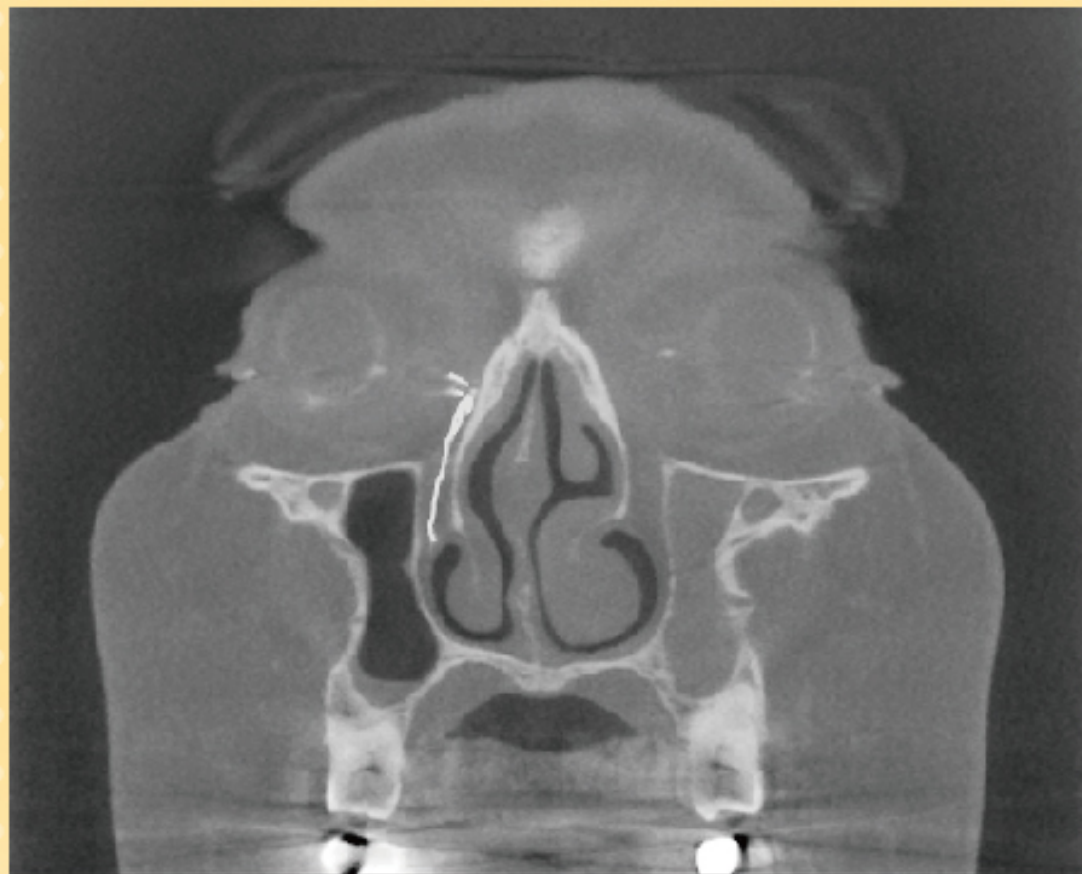


通水検査



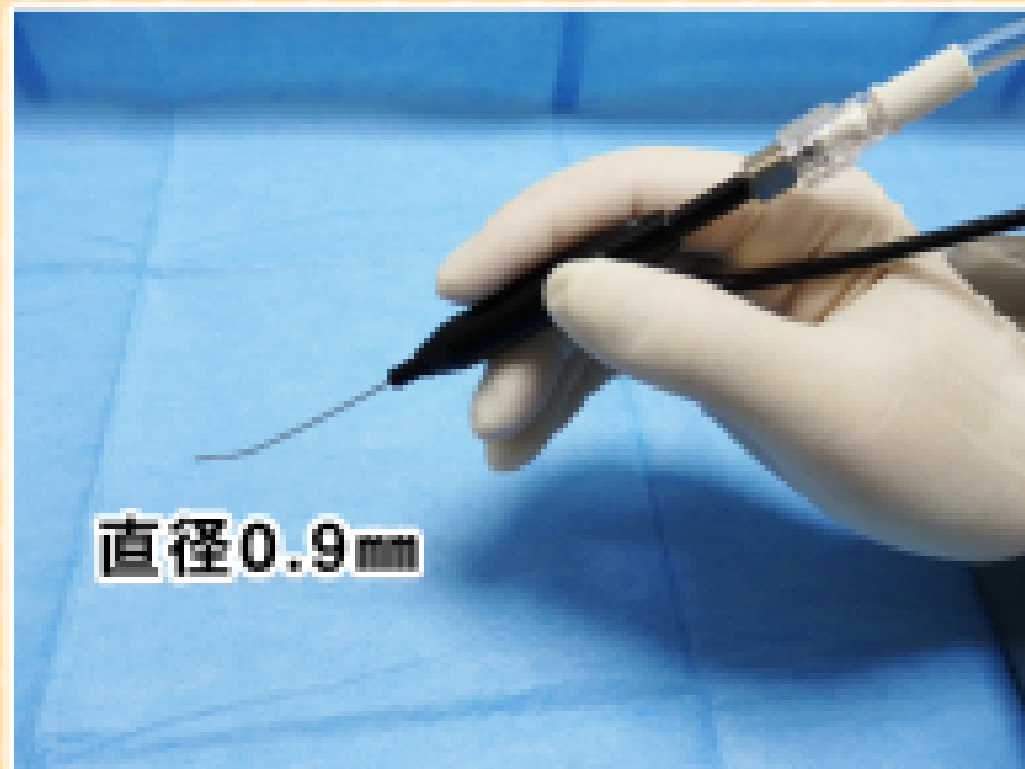● 生理食塩水を涙点から注入する

涙道造影検査



CT検査画像

涙道内視鏡



- 涙点から挿入して涙道を内側から観察
- 内視鏡の先端で閉塞部を通す
- 生理食塩水で涙道の詰まりを流す

涙道閉塞症の治療

涙管プジー

- 本来の涙道ではない仮道を作る場合がある

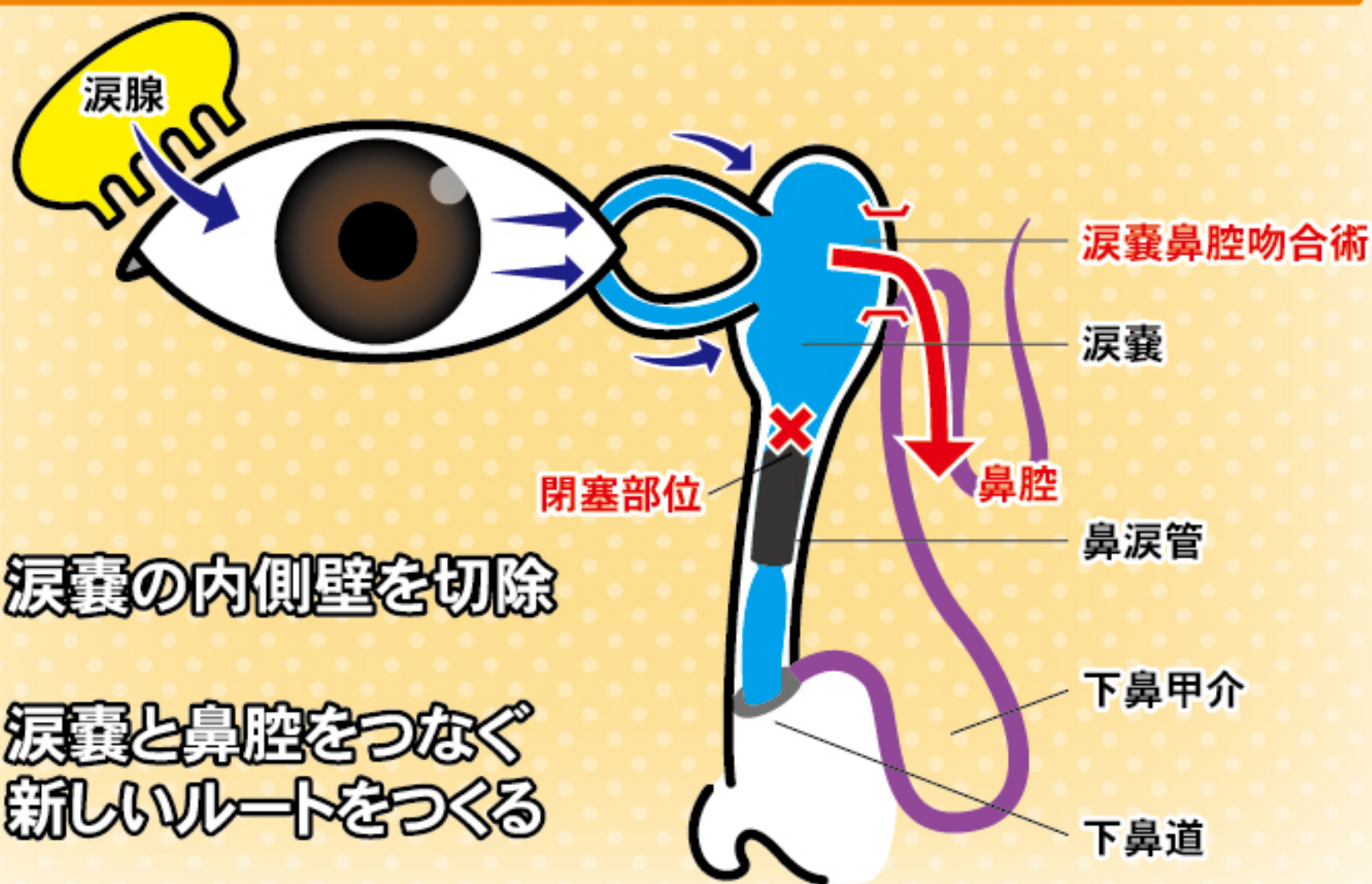
内視鏡下涙道チューブ挿入術

- 涙道内視鏡で涙道内を直接観察
- 閉塞部を開放してチューブを留意

涙嚢鼻腔吻合術の適応

- 涙道内視鏡を用いても開放できない
- 涙嚢炎を繰り返す
- 涙道チューブ挿入後も再発
- 副鼻腔の手術後

るいのうびくうふんこうじゆつ
涙嚢鼻腔吻合術



- 涙嚢の内側壁を切除
- 涙嚢と鼻腔をつなぐ新しいルートをつくる

涙嚢鼻腔吻合術

鼻外法

- 目頭内側の皮膚を切開



鼻内法

- 鼻内視鏡で鼻の中から行う
- 顔の皮膚に傷につかない

